

**CASO CLÍNICO**Online ISSN: 2665-0193  
Print ISSN: 1315-2823**Resinas infiltrantes para el tratamiento de opacidades por hipomineralización molar incisivo: Reporte de dos casos****Resin infiltration in treatment of molar incisor hypomineralization opacities: Report of two cases**Mejías Merlys<sup>1</sup> Rodríguez Rodríguez Mónica<sup>2</sup>

<sup>1</sup>Odontólogo Universidad de Carabobo. Valencia, Venezuela. <sup>2</sup>Odontólogo, Especialista en Odontología Infantil, Magister Scientiarum en Odontología. Universidad Central de Venezuela. Caracas, Venezuela.

<https://orcid.org/0000-0002-9289-8633>

[mrodriguezucv.20@gmail.com](mailto:mrodriguezucv.20@gmail.com)

Recibido 27/07/2021  
Aceptado 19/09/2021

<https://doi.org/10.54139/odous.v22i2.84>

**Resumen**

La Hipomineralización Molar Incisivo (HMI) se considera un defecto cualitativo del esmalte que afecta a menos a un primer molar permanente con o sin alteración de los incisivos permanentes. Los pacientes con incisivos hipomineralizados presentan demanda estética que dificulta el tratamiento, especialmente en niños con dientes anteriores inmaduros y con amplio tejido pulpar. Se tiene como objetivo reportar el cambio estético en incisivos hipomineralizados luego de la aplicación de resina infiltrante. Se trata de dos pacientes femeninos en edad escolar, quienes acuden a un servicio odontológico privado, refiriendo preocupación por el color de sus dientes. Se realizó diagnóstico de HMI de acuerdo a los criterios postulados por la Academia Europea de Odontología Pediátrica. En el caso 1, dos incisivos inferiores presentaban opacidades demarcadas color amarillo/ café; mientras que en el caso 2, los incisivos superiores presentaban opacidades demarcadas de color blanco. Luego del tratamiento con resina infiltrante, los resultados mostraron que el cambio estético es más favorable en las opacidades blancas que en las opacidades amarillo/café. Sin embargo, el procedimiento responde a la demanda estética asociada al defecto, produciendo un efecto positivo en la percepción individual de los pacientes tratados.

**Palabras clave:** hipomineralización, tratamiento estético, resina infiltrante, opacidades.

**Summary**

Central Molar Incisor Hypomineralization (MIH) is considered a qualitative enamel defect which affects at least one first permanent molar with or without involvement of permanent incisors. Patients with hypomineralized anterior teeth have esthetic complains that struggle the treatment, especially in young children with immature incisors and wide pupal content. The aim is to report the esthetic change in incisors opacities after resin infiltration treatment. Two pediatric patients sought dental care at private

clinic, referring aesthetic concerns due to enamel color in anterior teeth. MIH was diagnosed following judgment criteria of European Academy of Paediatric Dentistry, In Case 1, two lower incisors presented yellow/brown demarcated opacities; in Case 2, upper incisors presented white demarcated opacities. After the resin infiltration treatment, results showed a better esthetic change in white opacities than yellow/brown opacities. However, resin infiltration treatment produces a significant relief in the aesthetic complaints and improves positively the perspectives of the pediatric patients.

**Keywords:** hypomineralization, esthetic treatment, resin infiltration, opacities.

## Introducción

La Hipomineralización Molar Incisivo (HMI) se define como un defecto cualitativo del esmalte, presumiblemente de origen multifactorial, que afecta al menos a un primer molar permanente con o sin afectación de los incisivos permanentes<sup>1-3</sup>. Clínicamente, se presenta en forma asimétrica y se caracteriza por la presencia de opacidades demarcadas, fracturas posteruptivas, restauraciones atípicas o lesiones atípicas de caries dental en los dientes afectados, de acuerdo a los criterios de diagnóstico establecidos por la Academia Europea de Odontología Pediátrica<sup>4,5</sup>. La prevalencia global de HMI ha sido estimada entre 11,24% y 14,2%, siendo Sudamérica la región más afectada con una prevalencia estimada de 18%<sup>6,7</sup>. En un estudio transversal, realizado en niños venezolanos entre 6 y 12 años de edad que solicitaron atención odontológica en el Área Metropolitana de Caracas, se encontró una prevalencia de HMI de 25,6%.<sup>1</sup>

Por lo general, los incisivos permanentes se encuentran menos afectados que los molares

permanentes<sup>4,8</sup>. Los pacientes con incisivos hipomineralizados presentan una alta demanda estética que dificulta el tratamiento, especialmente en niños con dientes anteriores inmaduros y amplias pulpas sensibles<sup>2,9</sup>. A pesar de que puede esperarse que las opacidades mejoren a largo plazo, razón por la cual, algunos clínicos prefieren diferir el tratamiento estético<sup>4</sup>, los adolescentes y niños con afectación de la autoestima y la autoimagen, requieren tratamiento dental oportuno y apropiado.

En estos casos un abordaje conservador se considera la mejor alternativa. La microabrasión, el blanqueamiento dental, la técnica *etch-bleach-seal* y las resinas infiltrantes (RI) se han descrito como adecuadas opciones terapéuticas.<sup>1,2,10</sup>

El objetivo de esta investigación es reportar el cambio estético en incisivos hipomineralizados luego del tratamiento con resina infiltrante, así como la eficacia del procedimiento en la percepción individual del resultado estético en los pacientes tratados.

El reporte brinda herramientas al odontopediatra, para la toma de decisiones clínicas en el tratamiento estético de la HMI y puede servir de apoyo visual para una adecuada comunicación con los padres del paciente.

## Reporte de casos

### Caso 1

Se trata de paciente femenino de 7 años y 3 meses de edad quien acudió a servicio odontológico privado, en Ciudad Guayana, Estado Bolívar (Venezuela), durante el período de pandemia COVID-19, acompañada de su madre, refiriendo burlas en ambiente escolar por el color de los dientes.

A la anamnesis, la madre refirió como antecedentes médicos relevantes: asfixia

perinatal por circular de cordón umbilical, uso frecuente de antialérgicos, respiración bucal nocturna y obstrucción nasal recurrente.

Al examen clínico intraoral se observan opacidades demarcadas color amarillo/café en la cara vestibular de las unidades dentarias (UD) 3.2 y 4.1, apiñamiento anteroinferior y fractura posteruptiva en la UD 2.6, sin presencia de sensibilidad dental. Se realizó el tratamiento en tres fases:

1.- Tratamiento preventivo: con la aplicación de barniz de fluoruro al 5% *Clinpro*® (3M, Minnesota, USA) una vez a la semana por 4 semanas en los dientes afectados, para favorecer la remineralización dentaria.

2.- Tratamiento restaurador: se realizó la restauración con cemento de vidrio ionomérico mejorado con resina *Riva Light Cure*® (SDI, Victoria, Australia) en el primer molar permanente izquierdo.

3.- Tratamiento estético: Posteriormente se procedió al tratamiento con RI *Icon*® (DMG Company, Hamburgo, Alemania) de los incisivos inferiores afectados.

## Caso 2

Se trata de paciente femenino de 8 años y 10 meses de edad quien acudió a servicio odontológico privado, en Ciudad Guayana, Estado Bolívar (Venezuela), durante el período de pandemia COVID-19, acompañada de su madre, refiriendo sensibilidad dental y preocupación por el color de sus dientes. La niña presentaba comportamiento poco cooperador, miedo y ansiedad dental derivado de citas previas a repetición de tratamiento odontológico.

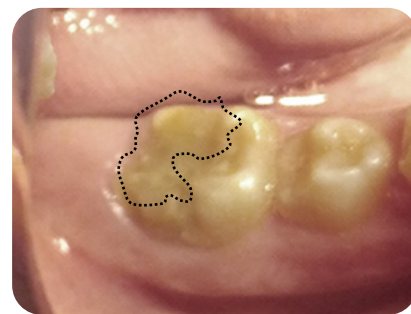A la anamnesis, la madre negó condiciones médicas de relevancia, refiriendo rinitis y obstrucción nasal frecuente.

Al examen clínico intraoral se observa fractura posteruptiva con presencia de bordes opacos de esmalte en las UD 1.6, 2.6, 3.6 y 4.6, con hipersensibilidad marcada especialmente en los primeros molares permanentes del lado izquierdo; también se observaron opacidades demarcadas color blanco/crema en la cara vestibular de las UD 1.2, 1.1, 2.1, 2.2, por lo que se realizó diagnóstico de HMI. Se realizó el siguiente tratamiento en tres fases:

1.- Tratamiento de la sensibilidad: Se recomendó el uso de pasta con arginina al 8% *PRO-ALIVIO*® (Colgate-Palmolive, New York, USA) dos veces al día. Aplicación de barniz de flúor al 5% *Clinpro*® (3M, Minnesota, USA) una vez a la semana por tres semanas.

2.- Tratamiento restaurador para el sector posterior con abordaje conservador de los primeros molares permanentes y restauración con cemento de vidrio ionomérico modificado con resina *Riva Light Cure*® (SDI, Victoria, Australia) (Fig. 1) y cementado de banda ortodóncica (Ortho Vip, China) en 2.6 y 3.6, en atención a la sensibilidad dental asociada a las opacidades en las caras vestibulares y palatinas.

3.- Tratamiento estético: Luego de controlar la hipersensibilidad, la paciente mejoró considerablemente la conducta y se procedió a la tercera fase de tratamiento con RI *Icon*® (DMG Company, Hamburgo, Alemania) de los incisivos superiores.



**Figura 1.** Restauración atípica del 46 del Caso 2

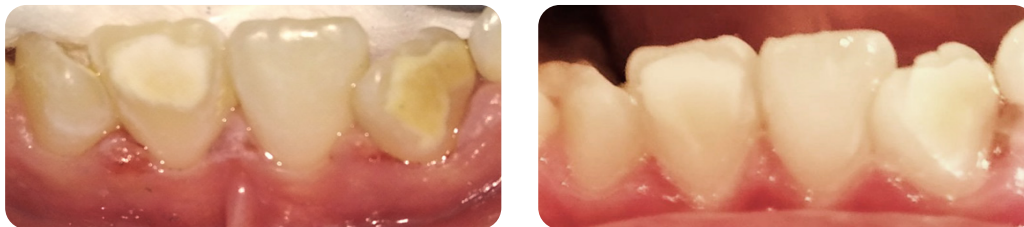
### Descripción de la técnica de aplicación de RI en los incisivos afectados

En ambos casos, se utilizó el sistema de RI *Icon*® (DMG Company, Hamburgo, Alemania), para el tratamiento de las opacidades de los incisivos hipomineralizados, siguiendo las instrucciones del fabricante.

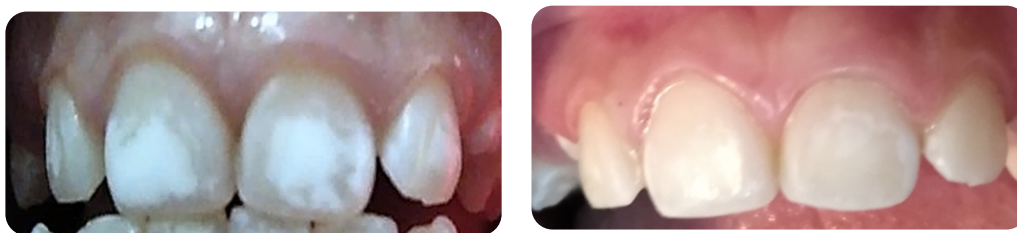Se procedió a la realización de profilaxis dental con conos de goma en ambos casos, luego se realizó aislamiento con dique de goma en el Caso 1 y con *OptraDam*® (Ivoclar Vivadent, Liechtenstein, Suiza) en el Caso 2, se realizó el grabado con ácido clorhídrico *Icon-etch*® durante 2 minutos, posteriormente se lavó por 30 segundos y se secó la superficie. Se colocó el *Icon-dry*® a base de etanol al 99%, dejándolo actuar por 30 segundos, se secó nuevamente la

superficie para posteriormente aplicar el *Icon-infiltrant*®, se eliminaron los excesos cuidadosamente y luego de 3 minutos, se procedió a fotopolimerizar por 40 segundos. La RI se aplicó nuevamente y luego de un minuto, se polimerizó la segunda capa por 40 segundos.

El procedimiento se repitió dos veces para obtener el mejor resultado posible. Se tomaron fotografías preoperatorias en la última cita de aplicación de barniz de fluoruro para cada caso y, fotografías postoperatorias al finalizar la cita de tratamiento con RI. Las fotografías postoperatorias muestran un cambio considerable para las opacidades color blanco/crema correspondiente al Caso 2 y moderado para las opacidades amarillo/café correspondiente al Caso 1, en comparación con las fotografías preoperatorias. (Fig. 2 y 3)



**Figura 2.** A: Fotografía preoperatoria Caso 1. B: Fotografía postoperatoria Caso 2



**Figura 3.** A: Fotografía preoperatoria Caso 2. B: Fotografía postoperatoria Caso 2.

### Seguimiento y evaluación de la perspectiva de los pacientes en relación a la demanda estética

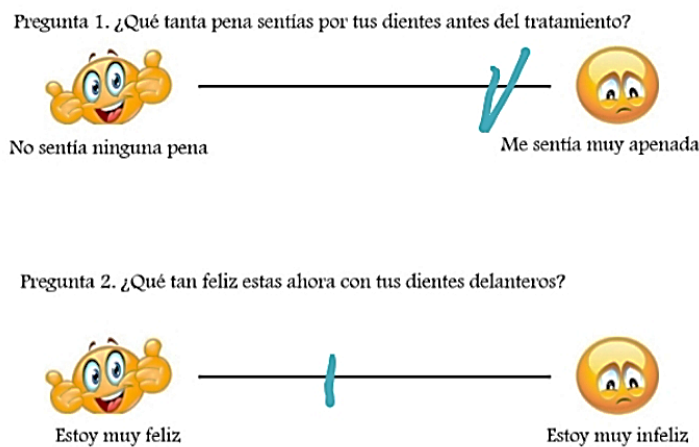
Para el momento de este reporte, el Caso 1 tuvo un seguimiento de 10 meses, mientras que el Caso 2 tuvo un seguimiento de 5 meses. No se observó pérdida o deterioro de la RI en ninguno

de los casos. Para la evaluación de la diferencia en la percepción de los pacientes en relación a la demanda estética antes y después del tratamiento de los incisivos afectados, se utilizó la escala visual analógica propuesta por Rodd *et al.* en la determinación de las perspectivas de un grupo de niños con diagnóstico de defectos dentales tra-

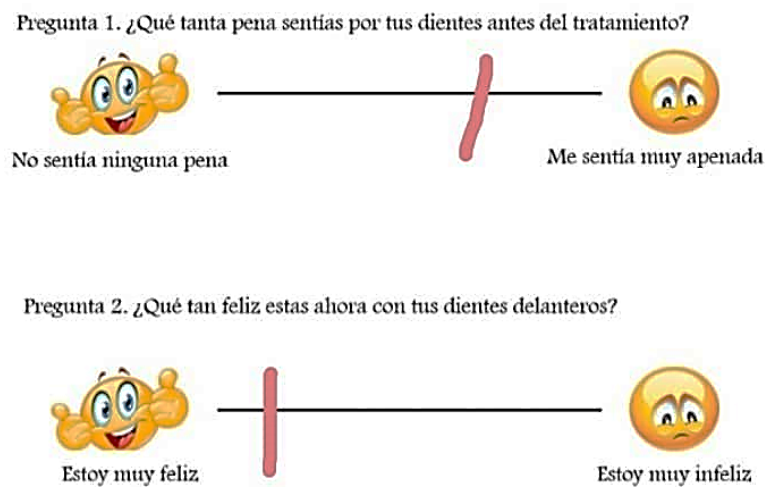
tados con diferentes abordajes terapéuticos, a quienes se les pidió realizar una marca a lo largo de una línea de 10 cm, como respuesta a una pregunta realizada en lenguaje sencillo y apropiado a la edad de los pacientes incluidos en el estudio.

En los extremos de la línea fueron colocados unos emoticones correspondientes a una cara de aspecto feliz y otra de aspecto triste, para determinar las perspectivas de los pacientes.<sup>11</sup>

De las 10 preguntas utilizadas en la investigación descrita, se escogieron dos, por considerarlas las más apropiadas para la determinación del cambio en la demanda estética de las dos pacientes pediátricas incluidas en este reporte. Para el caso 1, la respuesta inicial obtuvo una escala de 8.8 y un valor de 3,7 posterior al tratamiento con una mejoría de 5.1 puntos; mientras que para el Caso 2 se obtuvo una escala inicial de 6.9 y un valor de 1.4 luego de la infiltración, con una diferencia entre los valores de 5.5 puntos (Fig. 4 y 5).



**Figura 4.** Cambio en la perspectiva del paciente del Caso 1 después del tratamiento.



**Figura 5.** Cambio en la perspectiva del paciente del Caso 2 después del tratamiento.





## Discusión

En los últimos años algunas investigaciones han venido señalando el impacto negativo de la HMI en la calidad de vida de los niños afectados, especialmente en los dominios: síntomas orales, limitaciones funcionales y bienestar psicosocial, aun cuando también se ha considerado el posible efecto de enmascaramiento que podría tener el diagnóstico de lesiones de caries dental derivada de la HMI.<sup>12-15</sup>

Es evidente que el detrimento en los índices de calidad de vida está asociado a un conjunto de comorbilidades que parecen interactuar entre sí, dificultando la determinación del impacto específico de la afectación incisiva. Sin embargo, la demanda estética es un motivo de consulta frecuente, especialmente en las niñas.

En 2016, una revisión sistemática relacionada al manejo de la HMI, incluyó dos abordajes terapéuticos para el tratamiento de los incisivos afectados, la microabrasión dental y las coronas de resina compuesta, concluyendo que no era posible dar recomendaciones apropiadas para el tratamiento de incisivos con diagnóstico de HMI<sup>16</sup>. Se prefiere un abordaje conservador considerando la edad del paciente y la extensión del contenido pulpar.

En ese sentido, las RI fueron propuestas inicialmente en el tratamiento de la desmineralización dentaria por caries dental para favorecer la microdureza del tejido dentario desmineralizado y evitar la progresión de las lesiones, mostrando resultados favorables en el arresto de lesiones iniciales, de acuerdo a una revisión sistemática.<sup>17</sup>

Es así como los primeros estudios relacionados al efecto de las RI en dientes con defectos cualitativos del desarrollo dental, se realizaron por pruebas de laboratorio, encontrando que la resina lograba infiltrar el tejido hipomineralizado, pero con un patrón errático de

infiltración de resultados impredecibles, probablemente derivado de la sensibilidad de la técnica.<sup>18,19</sup>

Recientemente, Gençer *et al.* publicaron un estudio comparativo determinando el efecto de la RI y la microabrasión en el enmascaramiento de los defectos con diagnóstico de fluorosis e hipomineralización dental. Los autores concluyeron que la RI muestra un comportamiento clínico superior en los dientes tratados, cuando es comparada con la microabrasión combinada con el uso de remineralizantes, tales como barniz de fluoruro o fosfopéptidos de caseína con calcio y fosfato amorfo, especialmente en los casos de fluorosis dental.<sup>20</sup>

Por su parte, Hasmun *et al.* evaluaron en un estudio de intervención, los determinantes en la calidad de vida de niños entre 7 y 16 años de edad, con diagnóstico de HMI e incisivos afectados, luego del tratamiento estético con 4 técnicas distintas: microabrasión, RI, blanqueamiento dental restauraciones de resinas compuestas. El 62,1% de los pacientes fueron tratados con RI. Los autores concluyeron que las estrategias conservadoras logran producir un efecto positivo en la calidad de vida de los pacientes afectados, en un período de seguimiento de 6 meses.<sup>21</sup>

A pesar de que la microabrasión y el blanqueamiento dental se consideran tratamientos conservadores, los pacientes con HMI presentan adicionalmente (a diferencia de la mayoría de los casos de fluorosis dental leve y moderada) hipersensibilidad dental. Por estas razones en los casos aquí reportados se prefirió el uso de RI como alternativa de tratamiento.

Igualmente, algunos expertos en el manejo del defecto por HMI han venido señalando la ventaja que supone la aplicación de RI en niños con diagnóstico de maloclusión e indicación de tratamiento ortodóncico, como se observa en el presente reporte, especialmente en el Caso 1. Se

ha sugerido que la RI podría tener un efecto beneficioso en el esmalte dental hipomineralizado al cual serán adheridos los dispositivos ortodóncicos.

Es notoria la diferencia en el cambio visual obtenido para ambos casos, el cual parece estar directamente relacionado a la perspectiva del paciente evaluado en la escala visual analógica utilizada. Aun cuando se logra producir un cambio visual significativo en ambos casos, la diferencia cuantitativa en la escala es mayor para el caso 2, correspondiente a las opacidades blancas, donde además se produjo un resultado estético más favorable.

En este sentido, los estudios de análisis ultraestructural, composición química y propiedades mecánicas del esmalte afectado por HMI han demostrado que el tejido hipo-mineralizado presenta grandes diferencias con el esmalte sano. Una menor densidad mineral ha sido asociada al color del defecto. Las opacidades color café presentan una menor densidad mineral que las opacidades blanca/crema<sup>22</sup>. Por lo que, los resultados obtenidos en los casos reportados, parecen sugerir que el patrón de infiltración está relacionado a la severidad del defecto, siendo más errático para los casos más severos. Sin embargo, es necesaria la realización de estudios comparativos para determinar la eficacia del uso de RI para las diferentes presentaciones clínicas de los defectos por HMI.

Adicionalmente es necesario destacar que una opacidad por HMI puede presentar varias coloraciones distintas en una misma pieza dental, por lo que una alternativa de tratamiento específica puede tener resultados variables incluso en un diente tratado individualmente. Asimismo, un mismo paciente pueden presentar opacidades de distinta intensidad y color en varios dientes afectados por lo que, sin duda el resultado estético tiene limitaciones derivadas de la presentación clínica del defecto, característicamente asimétrico. En consecuencia, es

probable que la combinación de técnicas sea una alternativa que debe contemplarse, considerando la edad del paciente, la expectativa del niño y sus padres, y el objetivo del tratamiento propuesto.

También es necesario mencionar que algunos clínicos han señalado preocupaciones por la longevidad del tratamiento con RI. Los resultados obtenidos por Bhandari *et al.*, muestran que la infiltración de las opacidades logra mantenerse en la mayoría de los casos, al menos en un período de seguimiento de 6 meses, aun cuando los autores expresan que este corto período de seguimiento pudiera considerarse una limitación en los resultados de la investigación<sup>23</sup>. De tal manera que, la severidad del defecto debe ser considerada tanto para la predicción de efecto visual como para la expectativa en la longevidad del tratamiento en futuras investigaciones.

Asimismo, es de hacer notar que las opacidades, especialmente las blancas del Caso 1, muestran una mejor infiltración en el centro del defecto que en la periferia, coincidiendo con los resultados de Bhandari *et al.*<sup>23</sup>, por lo que por un lado le da soporte a la idea de la ventaja de la infiltración previa a la fase ortodóncica y por el otro, debe tomarse en cuenta como una limitación para el resultado estético.

Finalmente, una de las desventajas que debe considerarse es el alto costo del tratamiento con RI, sin embargo, por tratarse de una estrategia conservadora, es posible evitar el conocido ciclo de restauración que pudiera derivarse del uso de resina compuesta.

## Conclusiones

El tratamiento con resina infiltrante de las opacidades por HMI en el sector anterior, muestra un mejor resultado para las opacidades blancas que para las opacidades amarillo/café. Sin embargo, el procedimiento responde a la demanda estética asociada al defecto, produ-

ciendo un efecto positivo en la percepción individual de los pacientes tratados. El clínico deberá tomar en cuenta: la edad del paciente, el estado pulpar, la hipersensibilidad dental, la severidad del defecto, la variabilidad de la presentación clínica y la expectativa de los padres y el paciente, para la selección de la estrategia de tratamiento. El uso de fotografías preoperatorias y postoperatorias puede ser de gran utilidad para la comunicación con el niño y sus padres.

## Referencias

1. Rodríguez-Rodríguez M, Carrasco-Colmenares W, Ghanim A, Natera A, Acosta-Camargo MG. Prevalence and Distribution of Molar Incisor Hypomineralization in children receiving dental care in Caracas Metropolitan Area, Venezuela. *Acta Odontol Latinoam.* 2021;34(1):104-12.
2. Allmuallem Z, Busutil-Naudi A. Molar incisor hypomineralisation (MIH) - an overview. *Br Dent J.* 2018; Oct:1-9.
3. Silva MJ, Scurrah KJ, Craig JM, Manton DJ, Kilpatrick N. Etiology of molar incisor hypomineralization - A systematic review. *Community Dent Oral Epidemiol.* 2016;44(4):342-53.
4. Ghanim A, Silva MJ, Elfrink MEC, Lygidakis NA, Mariño RJ, Weerheijm KL, Manton DJ. Molar incisor hypomineralisation (MIH) training manual for clinical field surveys and practice. *Eur Arch Paediatr Dent.* 2017;18(4):225-42.
5. Serna-Muñoz C, Martínez-Beneyto Y, Pérez-Silva A, Poza-Pascual A, Ibáñez-López FJ, Ortiz-Ruiz AJ. Perception, knowledge, and attitudes towards molar incisor hypomineralization among Spanish dentists: a cross-sectional study. *BMC Oral Health.* 2020;20(1):260-70.
6. Pentapati KC, Yeturu SK, Siddiq H. Systematic review and meta-analysis of the prevalence of molar-incisor hypomineralization. *J Int Oral Health* 2017;9:243-50.
7. Zhao D, Dong B, Yu D, Ren Q, Sun Y. The prevalence of molar incisor hypomineralization: evidence from 70 studies. *Int J Paediatr Dent.* 2018;28(2):170-9.
8. Ghanim A, Elfrink M, Weerheijm K, Mariño R, Manton D. A practical method for use in epidemiological studies on enamel hypomineralisation. *Eur Arch Paediatr Dent.* 2015;16(3): 235–46.
9. Mastroberardino S, Campus G, Strohmenger L, VillaA, Cagetti MG. An Innovative Approach to Treat Incisors Hypomineralization (MIH): A Combined Use of Casein Phosphopeptide-Amorphous Calcium Phosphate and Hydrogen Peroxide-A Case Report. *Case Rep Dent.* 2012;379593.
10. Elhennawy K, Schwendike F. Managing molar incisor hypomineralization: A Systematic Review. *Journal of Dentistry.* 2016;55:16-24
11. Rodd HD, Abdul-Karim A, Yesudian G, O'Mahony J, Marshman Z. Seeking children's perspectives in the management of visible enamel defects. *Int J Paediatr Dent.* 2011; 2:89-95.
12. Velandia LM, Álvarez LV, Mejía LP, Rodríguez MJ. Oral health-related quality of life in Colombian children with Molar-Incisor Hypomineralization. *Acta Odontol Latinoam.* 2018 ;31(1):38-44.
13. Dantas-Neta NB, Moura LF, Cruz PF, Moura MS, Paiva SM, Martins CC, Lima MD. Impact of molar-incisor hypomineralization on oral health-related quality of life in schoolchildren. *Braz Oral Res.* 2016;30: e117.



14. Portella PD, Menoncin BLV, de Souza JF, de Menezes JVNB, Fraiz FC, Assunção LRDS. Impact of molar incisor hypomineralization on quality of life in children with early mixed dentition: A hierarchical approach. *Int J Paediatr Dent.* 2019;29:496-506.
15. Freitas Fernandes LH, Laureano ICC, Farias L, Andrade NM, Soares Forte FD, Barros Alencar CR, Cavalcanti AL. Incisor Molar Hypomineralization and Quality of Life: A Population-Based Study with Brazilian Schoolchildren. *Int J Dent.* 2021;2021:6655771
16. Elhennawy K, Schwendike F (2016) Managing molar incisor hypomineralization: A Systematic Review. *Journal of Dentistry* 55:16-24.
17. Doméjean S, Ducamp R, Léger S, Holmgren C. Resin infiltration of non-cavitated caries lesions: a systematic review. *Med Princ Pract.* 2015;24(3):216-21.
18. Crombie F, Manton D, Palamara J, Reynolds E. Resin infiltration of developmentally hypomineralised enamel. *Int J Paediatr Dent.* 2014;24:51-5.
19. Kumar H, Palamara JEA, Burrow MF, Manton DJ. An investigation into the effect of a resin infiltrant on the micromechanical properties of hypomineralised enamel. *Int J Paediatr Dent.* 2017; 27:399-401.
20. Gençer MDG, Kirzioğlu Z. A comparison of the effectiveness of resin infiltration and microabrasion treatments applied to developmental enamel defects in color masking. *Dent Mater J.* 2019;38(2):295-302.
21. Hasmun N, Vettore MV, Lawson JA, Elcock C, Zaitoun H, Rodd HD. Determinants of children's oral health-related quality of life following aesthetic treatment of enamel opacities. *J Dent.* 2020;98:103372.
22. Elfrink ME, Ghanim A, Manton DJ, Weerheijm KL. Standardised studies on Molar Incisor Hypomineralisation (MIH) and Hypomineralised Second Primary Molars (HSPM): a need. *Eur Arch Paediatr Dent.* 2015;16(3):247-255.
23. Bhandari R, Thakur S, Singhal P, Chauhan D, Jayam C, Jain T. Concealment effect of resin infiltration on incisor of Grade I molar incisor hypomineralization patients: An in vivo study. *J Conserv Dent.* 2018;21:450-4.

